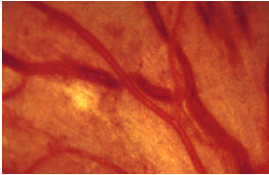




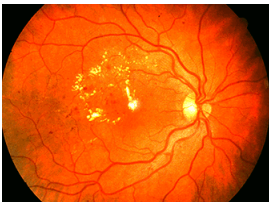**ORGANIZACION**

**OFTALMOLOGÍA CASO 1:**



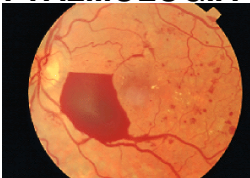
D: GUNN IV

**OFTALMOLOGÍA CASO 2:**



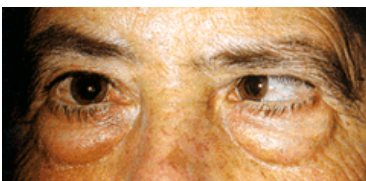D: RETINOPATÍA DE FONDO CON EDEMA MACULAR

**OFTALMOLOGÍA CASO 3:**



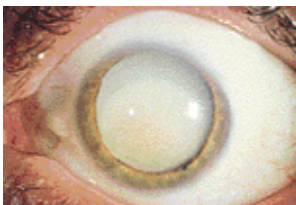
B: PRERRETINIANA

**OFTALMOLOGÍA CASO 4:**



C: AFECTACIÓN VI PAR CRANEAL

**OFTALMOLOGÍA CASO 5:**



A: CATARATA MORGANIANA